1ο ΠΕΡΙΣΤΑΤΙΚΟ ΑΝΔΡΙΚΗΣ ΥΠΟΓΟΝΙΜΟΤΗΤΑΣ

Μ. ΡΗΓΑΝΑ – Σ.Χ.ΝΙΚΟΠΟΥΛΟΥ

ΓΕΝΙΚΑ ΣΤΟΙΧΕΙΑ: 12-02-2013

- Άνδρας 48 ετών – αυτοκινητιστής (οδηγός ταξί)
- 1παθής υπογονιμότητα
- Από 5ετίας σχέσεις ελεύθερες

- Σύζυγος 45 ετών με ΕΡ τακτική

1ος έλεγχος

- 2 χρόνια μετά την έναρξη ελεύθερων σχέσεων χωρίς γονιμότητα

Αρχικός έλεγχος

7ος/2009

1ο Σπερμοδιάγραμμα

- **Όγκος: 3,5ml**
- **Αριθμός: 21.0 X10^6/ml**
- **Ολικός: 73,5 X10^6**
- **Κίνηση: 22-33-20-25%**
- **ΦΜ: 36%**
- **Βιοχημεία: κφ**

ΧΑΡΑΚΤΗΡΙΣΤΗΚΕ ΚΦ

- Λόγω ηλικίας της συζύγου αλλά και λαπαροσκοπικού ευρήματος, προγραμματίζεται IVF και γίνονται συνολικά 4 κύκλοι.
- Αναφέρεται ότι: σε όλες τις προσπάθειες υπήρξε παρουσία ωαρίων τα οποία γονιμοποιήθηκαν, έγινε εμβρυομεταφορά, χωρίς όμως επιτυχία.
- Μετά τον 4ο κύκλο IVF ζητείται νέος έλεγχος στον σύζυγο:

Ερώτηση 1.

Ποιον έλεγχο θα ζητούσατε ;

Έλεγχος που ζητήθηκε –1

1ος/2010

2ο Σπερμοδιάγραμμα

- Όγκος: 2,1ml
- Αριθμός: 4.0 X10^6 /ml
- Κίνηση: 6-18-16-60%
- ΦΜ: 30%
- Βιοχημεία: κφ

ΧΑΡΑΚΤΗΡΙΣΤΗΚΕ ΠΑΘΟΛΟΓΙΚΟ ΚΑΙ ΣΥΣΤΗΘΗΚΕ ΕΝΔΟΚΡΙΝΙΚΟΣ ΕΛΕΓΧΟΣ

Έλεγχος που ζητήθηκε –2

Ενδοκρινικός έλεγχος

- Τεστοστερόνη ορού: 209 (200-970ng/dl)
- FSH: 1.76
- LH: 2.10

Επανάληψη μετά 1 ½ μήνα

- **Τεστοστερόνη ορού: 172 (200-970ng/dl)**
- **FSH: 2,2**
- **LH: 1.2**

Ερώτηση 2.

Σχόλια.
Τι οδηγίες θα δίνατε στον ασθενή ;

Έναρξη αγωγής με τεστοστερόνη !
Testim gel → **Testoviron** ένεση ανά μήνα για 9 μήνες

- Τελευταία ένεση 5ος/2011
- Τον 4ο/2011 γίνεται νέα προσπάθεια IVF και λόγω παρουσίας αζωο- έγινε TESE και ICSI ! με τα σπερματοζωάρια που βρέθηκαν, χωρίς επιτυχία.

Σπερμοδιάγραμμα 20-07-2011
(2 μήνες μετά την τελευταία Testoviron)

- Όγκος: 3,8ml
- Αριθμός: 1-2 / 5 οπτικά πεδία
- Κίνηση: 20-12-68% !
- ΦΜ: 8% !
- Ζωτικότητα: 38%

Ερώτηση 3.

Πως σχολιάζετε το σπερμοδιάγραμμα

Ένας χρόνος μετά: 7ος-9ος / 2012

- Δίνεται αγωγή με ταμοξιφαίνη 10mgX2 (για 3 μήνες)

<u>Γίνεται έλεγχος 26-09-12</u>

- Τεστοστερόνη ορού: 362 (249-836ng/dl)
- SHBG: 22 nmol/l
- FSH: 3,5 iu/l
- LH: 3,0 iu/l
- PRL: 6,1 ng/ml

Νεότερα Σπερμοδιαγράμματα

13-06-2012
Πριν την ΤΜΧ

- **Όγκος: 3,5ml**
- **Αριθμός: 8.0 Χ 10^6/ml**
- **Ολικός: 28,0 Χ 10^6**
- **Κίνηση: 25-35-9-31%**
- **Ζωτικότητα: 85%**
- **ΦΜ: 7%**

Βιωσιμότητα ικανοποιητική εντός 24 ωρών.

Μακροβιότητα μέτρια εντός 30 ωρών

20-09-2012
Μετά την ΤΜΧ

- **Όγκος: 3,0 ml**
- **Αριθμός:11.0 Χ 10^6/ml**
- **Ολικός: 33,0 Χ 10^6**
- **Κίνηση: 18-24-20-38%**
- **Ζωτικότητα: 75%**
- **ΦΜ: 5%**

Βιωσιμότητα ικανοποιητική εντός 6 ωρών.

Μακροβιότητα πενιχρή εντός 22 ωρών

Ερώτηση 4.

Πως σχολιάζετε τα σπερμοδιαγράμματα

Επανάληψη ενδοκρινικού ελέγχου 10-12-2012 (3 μήνες μετά τη διακοπή της ΤΜΧ

- Τεστοστερόνη ορού: 183 (249-836ng/dl)
- SHBG: 16 nmol/l
- FSH: 1,8 iu/l
- LH: 1,7 iu/l
- PRL: 7,9 ng/ml

Επανάληψη ενδοκρινικού ελέγχου 13-12-2012

- Τεστοστερόνη ορού: 219 (249-836ng/dl)
- Ελεύθερη τεστοστερόνη: 6,1ng/dl (5,8-18,0)
- SHBG: 15 nmol/l
- FSH: 1,6 iu/l
- LH: 2,0 iu/l
- PRL: 11,1 ng/ml
- E_2: 22,0 pg/ml

Λοιπός έλεγχος

- **Triplex οσχέου (6ος/2010):** χωρίς διαταραχή ηχογένειας άμφω, υδροκήλη (-), κιρσοκήλη (-)
- **Οστική πυκνότητα ΟΜΣΣ:** 1,345gr/cm^2 – Zsc: 1,1
- **MRI υπόφυσης:** εικόνα αρχόμενου κενού εφιππίου με μικρού βαθμού παρεκτόπιση του μίσχου της υπόφυσης αριστερά
- **Τ3, Τ4, TSH, ΑΘΑ :** κφ (TSH: 1,4)
- **Υ/Γ θυρεοειδούς:** διαστάσεις κφ, συμπαγής ισοηχογενής όζος κάτω ΑΡ 9Χ6χιλ. Λεμφαδένες (-)

Ερώτηση 5.

Πως σχολιάζετε τους νέους ενδοκρινικούς ελέγχους ;

Συζήτηση

Παρατηρήσεις

- Επάγγελμα του συζύγου: με τι συνδέεται;
- Ηλικία της συζύγου. Ποια είναι τα βασικότερα προβλήματα που σχετίζονται με την προχωρημένη αναπαραγωγική ηλικία.

- Αρχικό σπερμοδιάγραμμα εντός ορίων γονιμότητας – σωστή απόφαση για IVF
- Γονιμοποίηση των ωαρίων σε όλες τις προσπάθειες – αποτυχία εμφύτευσης. Ποιες μπορεί να είναι οι αιτίες της ;
- Τότε ζητήθηκε νέο σπερμοδιάγραμμα και μετά αρχίζει η περιπέτεια …

Ερώτηση 1.

Ποιον έλεγχο θα ζητούσατε ;

Αρχικό σπερμοδιάγραμμα	Σχόλια
Όγκος: 3,5ml **Αριθμός: 21.0 X10^6/ml** **Ολικός: 73,5 X10^6** **Κίνηση: 22-33-20-25%** **ΦΜ: 36%** **Βιοχημεία: κφ**	Το ποσοστό των ΦΜ είναι ενδεικτικό ελλιπούς εξειδίκευσης του εργαστηρίου → **επανάληψη σπερμοδιαγράμματος + ?**

Με δεδομένα τα ευρήματα από τον ενδοκρινικό έλεγχο πως θα χειριζόσασταν το πρόβλημα;

- Απεικονιστικός έλεγχος υπόφυσης
- GnRH test
- Επί διάγνωσης υπογοναδοτροφικού υπογοναδισμού τι θα δίνατε;

Επαγωγή σπερματογένεσης με HCG ή γοναδοτροπίνες ;
Τη χρειάζεται ο ασθενής μας;
Αν ήσασταν στην επιτροπή θα το εγκρίνατε ;

Σχόλια – οδηγίες στον ασθενή

Έλεγχος υποφυσιακής λειτουργίας

- Δυναμικός
- Απεικονιστικός

Αντ' αυτού

Δίνεται αγωγή «υποκατάστασης» με Τεστοστερόνη

Σε έναν άνδρα που έχει οριακά χαμηλή Τεστο, παρουσία οριακά γόνιμου σπέρματος στο εκσπερμάτημα και χωρίς να γίνει περαιτέρω έλεγχος

και μάλιστα

Γίνεται προσπάθεια IVF υπό τεστοστερόνη!

και

λόγω αζωο προχωρούν σε TESE !

Να θυμηθούμε την ορμονική αντισύλληψη στον άνδρα

Ερώτηση 3

Πως σχολιάζετε το σπερμοδιάγραμμα

- Όγκος: 3,8ml
- **Αριθμός: 1-2 / 5 οπτικά πεδία**
- Κίνηση: 20-12-68% !
- ΦΜ: 8% !
- Ζωτικότητα: 38%

Σχόλια

Σε 1–2 σπερματοζωάρια ανά 5 οπτικά πεδία είχαν την κίνηση και τις ΦΜ που αναφέρονται

!!!

Αγωγή με ΤΜΧ – Τα ερωτηματικά

- Επαρκής ;
- Αποτελεσματική ;
- Υπήρχε ανάγκη ενδοκρινικού ελέγχου ;
- Είχατε λόγο να κάνετε τη δοκιμασία κλομιφαίνης ; Αν ΝΑΙ πως θα την κάνατε;

Ερώτηση 4

Πως σχολιάζετε τα Σπερμοδιαγράμματα;

13-06-2012 Πριν την ΤΜΧ	20-09-2012 Μετά την ΤΜΧ
Όγκος: 3,5ml **Αριθμός: 8.0 X 10^6/ml** **Ολικός: 28,0 X 10^6** **Κίνηση: 25-35-9-31%** **Ζωτικότητα: 85%** **ΦΜ: 7%** Βιωσιμότητα ικανοποιητική εντός 24 ωρών. Μακροβιότητα μέτρια εντός 30 ωρών	**20-09-2012** **Όγκος: 3,0 ml** **Αριθμός:11.0 X 10^6/ml** **Ολικός: 33,0 X 10^6** **Κίνηση: 18-24-20-38%** **Ζωτικότητα: 75%** **ΦΜ: 5%** Βιωσιμότητα ικανοποιητική εντός 6 ωρών. Μακροβιότητα πενιχρή εντός 22 ωρών

Ερώτηση 5

Πως σχολιάζετε τους νέους ενδοκρινικούς ελέγχους ; Περιμένατε να αλλάξει κάτι; Χρειαζόταν η επανάληψη

10-12-2012

- Τεστοστερόνη ορού: 183 (249-836ng/dl)
- SHBG: 16 nmol/l
- FSH: 1,8 iu/l
- LH: 1,7 iu/l
- PRL: 7,9 ng/ml

13-12-2012

- Τεστοστερόνη ορού: 219
- FreeTesto: 6,1ng/dl (5,8-18,0)
- SHBG: 15 nmol/l
- FSH: 1,6 iu/l
- LH: 2,0 iu/l
- PRL: 11,1 ng/ml
- E_2: 22,0 pg/ml

Σύνδρομο κενού εφιππίου (Empty sella syndrome - ESS)

Σύνδρομο κενού εφιππίου-1

- Αναπτύσσεται από την **είσοδο εγκεφαλο-νωτιαίου υγρού στο** (συνήθως διευρυμένο) **τουρκικό εφίππιο και παρεκτόπιση του υποφυσιακού ιστού** στο έδαφος και στα τοιχώματα του τουρκικού εφιππίου

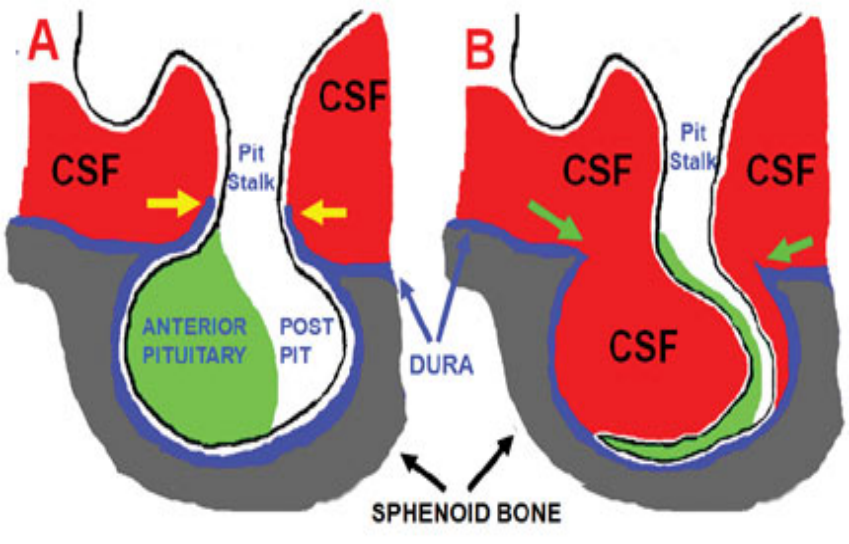

Σύνδρομο κενού εφιππίου-2

- **Πρωτοπαθές**: το ΕΝΥ εισέρχεται από συγγενές έλλειμμα του διαφράγματος της υπόφυσης (πρόπτωση αραχνοειδούς μήνιγγας) - ενδεχομένως σχετίζεται με αυξημένη ενδοκράνια πίεση.
- **Δευτεροπαθές**: (η πλειοψηφία των περιπτώσεων) ως αποτέλεσμα τραυματισμού της υπόφυσης (πχ. αποπληξία σε έδαφος προϋπάρχοντος αδενώματος), ή ως αποτέλεσμα χειρουργικής επέμβασης ή ακτινοθεραπείας

Acta Neurol Scand Suppl 1990;130:25.**The empty sella. A reappraisal of etiology and pathogenesis.**Bjerre_P

Σύνδρομο κενού εφιππίου-3

- **<u>Ενήλικες</u>**: συχνότερα σε μεγαλύτερης ηλικίας, παχύσαρκες, υπερτασικές, πολυτόκες γυναίκες - συνήθως ασυμπτωματικό
- **<u>Παιδιά</u>**: κλινική συμπτωματολογία σχετίζεται με **πολλαπλές ενδοκρινικές ανεπάρκειες** (ανεπάρκεια αυξητικής ορμόνης, καθυστέρηση ενήβωσης- **υπογοναδοτροφικός υπογοναδισμός**)

Empty sella syndrome. Lenz AM, Root AW
Pediatr Endocrinol Rev. 2012 Aug;9(4):710-5

Empty Sella Syndrome: MRI

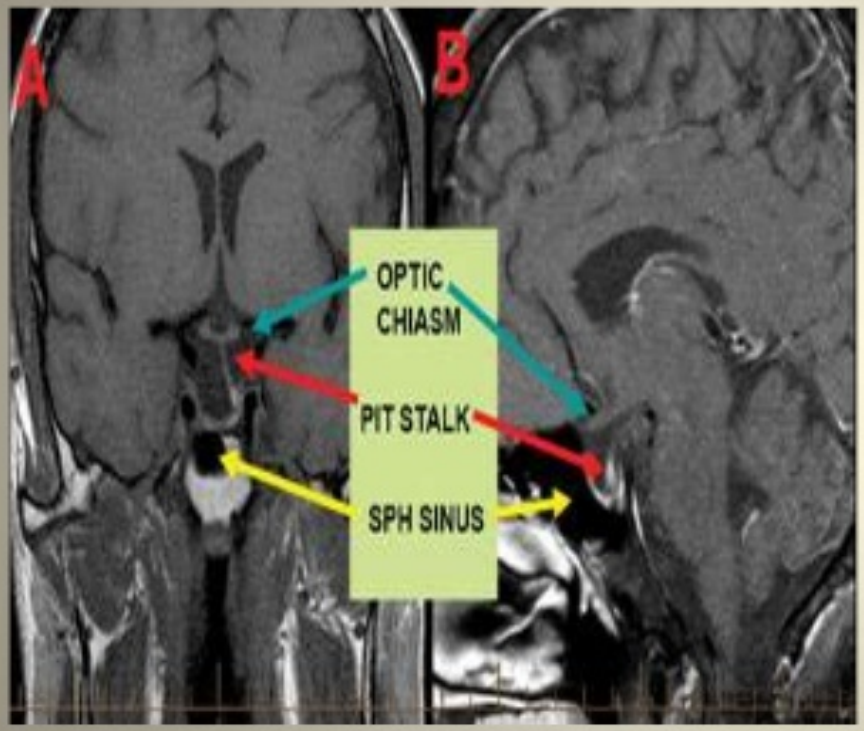

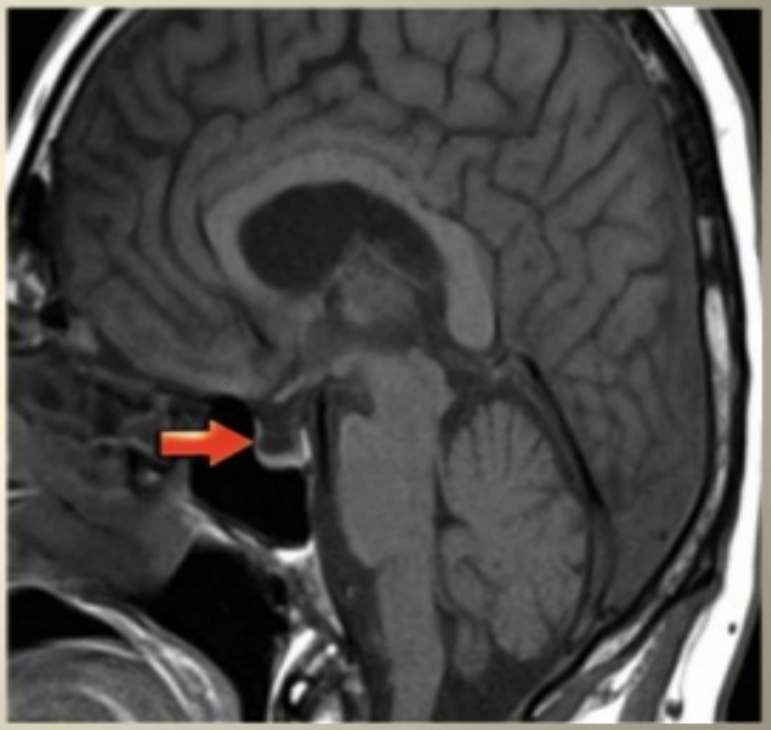

Σύνδρομο κενού εφιππίου-4

- Τα περισσότερα άτομα με πρωτοπαθές ESS είναι **ασυμπτωματικά.**
- Κλινικές εκδηλώσεις **κεφαλαλγία**, **αύξηση ενδοκράνιας πίεσης**, **ρινόρροια ΕΝΥ**, **διαταραχή οπτικών πεδίων**, **ενδοκρινικές διαταραχές**.
- Η θεραπεία εξατομικεύεται
- Σπάνια απαιτείται χειρουργική αντιμετώπιση (διασφηνοειδική προσπέλαση και ανάπλαση του εδάφους του εφιππίου) με κύριες ενδείξεις τη διαταραχή οπτικών πεδίων (σταδιακή απώλεια όρασης) και ρινόρροια ΕΝΥ

Alexandria Journal of Medicine (2011) 47, 139–147Review of empty sella syndrome and its surgical management

Σύνδρομο κενού εφιππίου-5

- Οι ασθενείς με ESS θα πρέπει να υποβάλλονται σε **ενδοκρινικό**, **νευρολογικό** και **οφθαλμολογικό** έλεγχο **κατά τη στιγμή της αρχικής διάγνωσης** και να παρακολουθούνται ανάλογα με τα αρχικά ευρήματα.
- Το ESS **δεν πρέπει να θεωρείται «απλώς τυχαίο εύρημα»** αλλά **ο κλινικός γιατρός πρέπει να είναι αφυπνισμένος** για την ποικιλία των πιθανών εκδηλώσεών του, από πολλά συστήματα.

Pediatr Endocrinol Rev2007 Jun;4(4):335-42.
The empty sella.Naing S, Frohman LA

Έλεγχος 18-02-2013

- SHBG: 11 nmol/l
- FSH: 2,0 iu/l
- LH: 1,8 iu/l
- PRL: 6,0 ng/ml

Δοκιμασία Σερτολείου κυττάρου

(225 reFSH + 1500 HCG im)

- Τεστο : 0΄2,17 /24h 3,15 /48h 4,36 (ΦΤ: 2,8-8.36ng/ml)
- E_2 : 15,3 / 60.9 / 57,0 pg/ml
- **INH-β : 140**

Με δεδομένο:

- τα ευρήματα από το σχετικά πρόσφατο σπερμοδιάγραμμα
- την τιμή της INH-β
- Την απάντηση τόσο στη προηγούμενη χορήγηση TMX όσο και στη δοκιμασία Σερτολείου κυττάρου

2-04-2013

Δίνεται αγωγή με Ταμοξιφαίνη + ενδεκανοϊκή Τ

4 ½ μήνες μετά

Σπερμοδιάγραμμα

- **Όγκος: 3,5ml**
- **Αριθμός: 11 X 10^6/ml**
- **Ολικός: 38.5 X 10^6**
- **Κίνηση: 12-22-19-47%**
- **Ζωτικότητα: 70%**
- **ΦΜ: 7%**

Δείκτης κατάτμησης του DNA των σπερμα/ριων

49%

Συστήνεται ICSI–IMSI
(Μικρογονιμοποίηση με μορφολογική επιλογή του σπερματοζωαρίου +

Τακτική ενδοκρινολογική παρακολούθηση